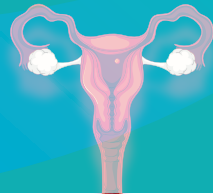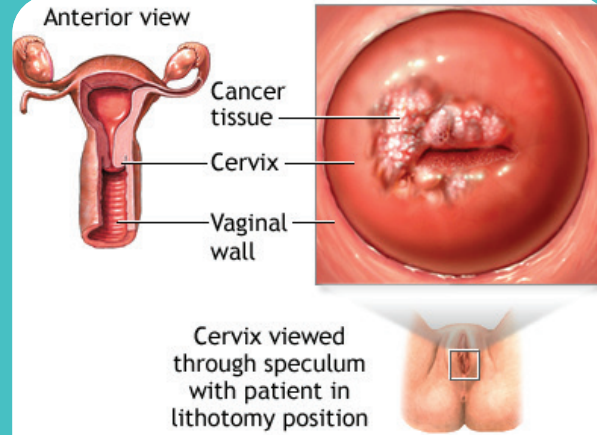


# गर्भाशयाच्या कर्करोगाबद्दल जागरूकता

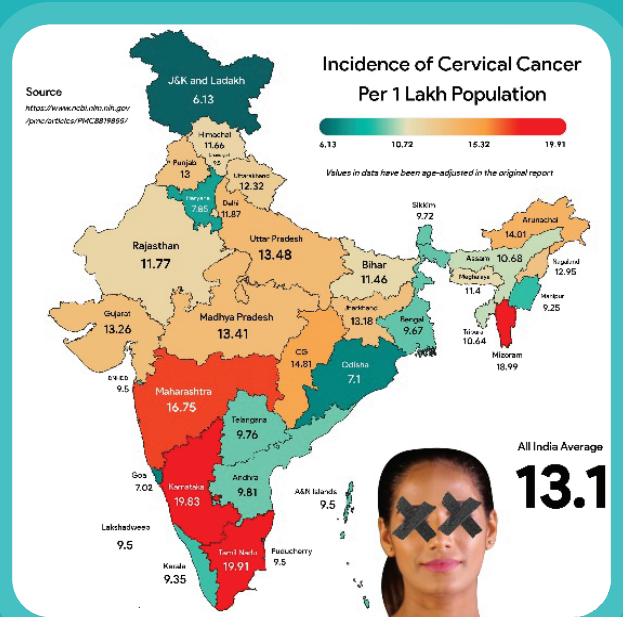


# गर्भाशयाचा कर्करोग म्हणजे काय?



गर्भाशयाच्या मुखाचा  
किंवा गर्भाशयाच्या मुखावर  
परिणाम करणारा कर्करोग  
म्हणजे गर्भाशयाचा कर्करोग.

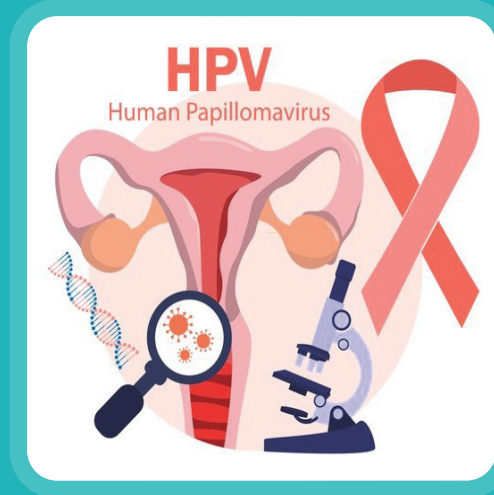
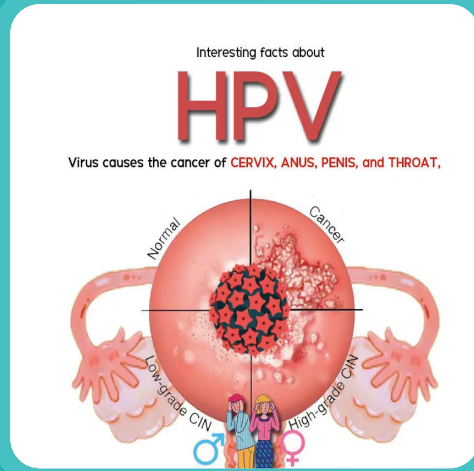
# गर्भाशयाचा कर्करोग – भारतावरील ओझे



गर्भाशयाच्या मुखाचा कर्करोग हा भारतातील महिलांमध्ये दुसरा सर्वात सामान्य कर्करोग आहे, जो दरवर्षी सुमारे 1.25 लाख महिलांना प्रभावित करतो. भारतातील जवळजवळ 70% गर्भाशयाच्या ग्रीवेच्या कर्करोगाची प्रकरणे प्रगत अवस्थेत आढळून येतात, ज्यामुळे स्क्रीनिंग आणि लवकर निदानातील अंतर हायलाइट होते. भारतातील उच्च रोग मृत्यू दरात उशीरा निदान हे एक प्रमुख कारण आहे.

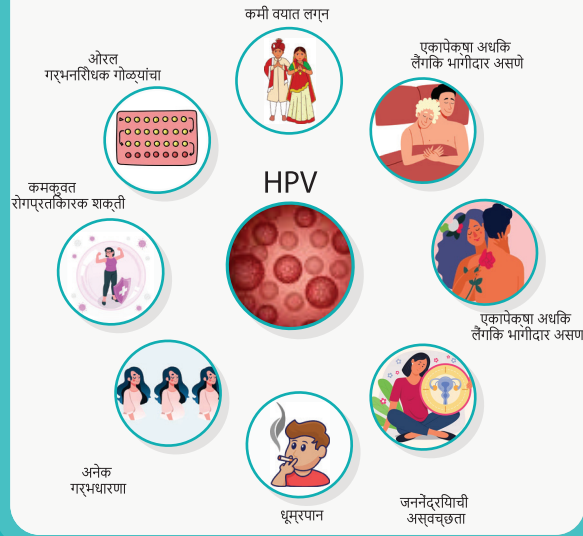
# गर्भाशयाचा कर्करोग कशामुळे होतो?

हा HPV किंवा ह्मन पॅपिलोमा व्हायरस  
(HPV चे उच्च जोखीम स्ट्रॅन्स)  
नावाच्या विषाणूमुळे होते.




# गर्भाशयाच्या कर्करोगाचे जोखीम घटक काय आहेत?

## गर्भाशयाच्या कर्करोगाचे जोखीम घटक



- कमी वयात लग्न
- लहान वयातच लैंगिकदृष्ट्या सक्रिय
- एकापेक्षा अधिक लैंगिक भागीदार असणे
- जननेंद्रियाची अस्वच्छता
- धूम्रपान
- अनेक गर्भधारणा
- कमकुवत रोगप्रतिकारक शक्ती
- कुपोषण
- ओरल गर्भनिरोधक गोळ्यांचा (OCP) दीर्घकाळ वापर



# गर्भाशयाच्या कर्करोगाची लक्षणे काय आहेत?


## गर्भाशयाच्या कर्करोगाची लक्षणे



मासिक पाळीच्या दरम्यान किंवा रजोनिवृत्तीनंतर योनीतून रक्तस्त्राव



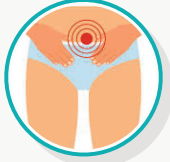
मासिक पाळीच्या वेळी होणारा रक्तस्त्राव नेहमीपेक्षा जास्त असतो संभोगानंतर रक्तस्त्राव




संबंधी लक्षणे



संभोगादरम्यान वेदना




सतत ओटीपोटात दुखणे आणि/किंवा पाठदुखी



लघवी करताना वेदना



दहा पेक्षा जास्त वेळा लघवीला जावे लागणे



योनीतून स्त्राव जो जास्त प्रमाणात असू शकतो आणि दुर्गंधीयुक्त असू शकतो



वजन कमी होणे

- मासिक पाळी दरम्यान, संभोगानंतर किंवा रजोनिवृत्तीनंतर योनीतून असामान्य रक्तस्त्राव.
- योनीतून असामान्य स्त्राव
- ओटीपोटात किंवा पाठीच्या खालच्या भागात सतत किंवा वारंवार वेदना
- लघवीदरम्यान वेदना
- संभोगादरम्यान वेदना
- वारंवार लघवी
- वजन असामान्यरित्या कमी होणे

# स्क्रिनिंग प्रोटोकॉल

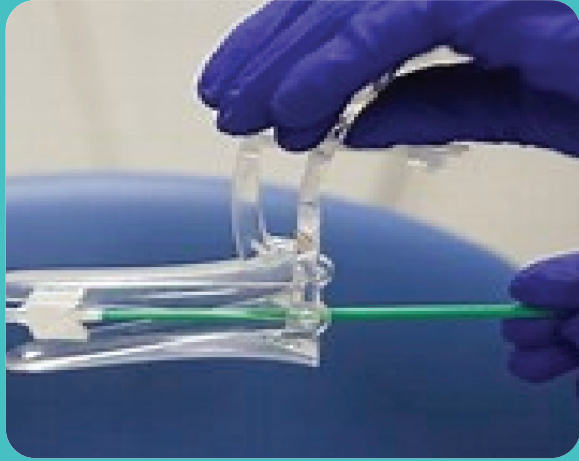## 1. स्क्रिनिंग सुरू करण्यासाठी वय:

- चांगल्या संसाधन सेटिंगसाठी, स्क्रिनिंग 25 वर्षांनंतर सुरू केले पाहिजे.
- कमी-संसाधन सेटिंगसाठी, 30 वर्षांपासून स्क्रिनिंग सुरू करण्याची शिफारस केली जाते.

## 2. स्क्रिनिंग पद्धती:

- HPV चाचणी: गर्भाशयाच्या मुखाच्या कर्करोगाच्या तपासणीसाठी ही सर्वोत्तम पद्धत मानली जाते ती एकट्याने किंवा सायटोलॉजीच्या (पॅप स्मीअर) संयोजनात वापरली जाऊ शकते.
- सायटोलॉजी (पॅप स्मीअर): अजूनही वैध पर्याय आहे.
- एसिटिक आम्ल (VIA) सह व्हिज्युअल तपासणी: आणखी एक वैध स्क्रिनिंग

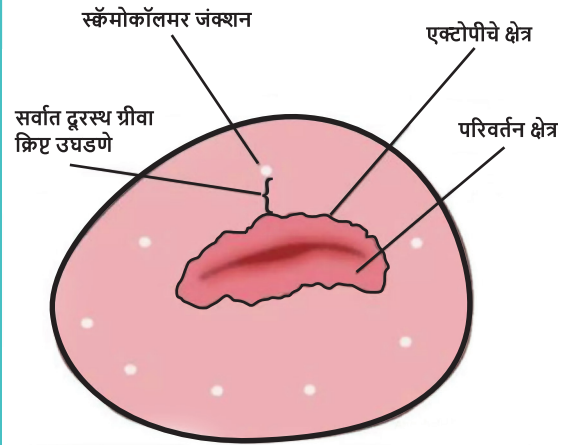
# स्क्रिनिंग पद्धती



HPV चाचणी ही सर्वोत्तम पद्धत असताना, सर्व स्क्रिनिंग चाचण्या, म्हणजे, HPV, सायटोलॉजी, HPV आणि सायटोलॉजी या दोन्हीसह सह-चाचणी आणि VIA हे सर्व वैध पर्याय आहेत.



# व्हिज्युअल इन्स्पेक्शन विथ ॲसिटिक ॲसिड (VIA)



ॲसिटिक ॲसिड सह व्हिज्युअल तपासणी म्हणजे गर्भाशयाच्या मुखाची उघड्या डोळ्यांची तपासणी, 5% ॲसिटिक ॲसिड लावल्यानंतर आणि एका मिनिटानंतर परिणामाचा अर्थ लावणे. गर्भाशयाची पूर्व-कॅन्सरस जखम आणि आक्रमक कर्करोग लवकर शोधण्यासाठी ही एक सोपी आणि स्वस्त चाचणी आहे.

# व्हिज्युअल इन्स्पेक्शन विथ ॲसिटिक ॲसिड (VIA)

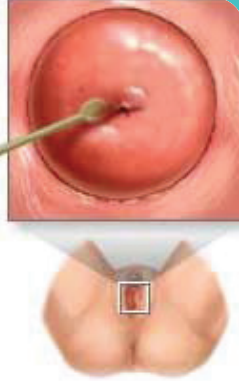## प्रक्रिया:

ॲसिटिक ॲसिड वापरण्यापूर्वी

1. बाह्य जननेंद्रियाची तपासणी करा: पॅप्युल्स, व्हेसिकल्स, अल्सरेशन्स, कॉन्डिलोमाटा, डिस्चार्ज, लालसरपणा, सूज, एक्सकोरिएशन.
2. गर्भाशयाची तपासणी करा: विनाअनुदानित  
सामान्य  
असामान्य:  
संशयास्पद
3. गर्भाशय ग्रीवेतून कोणतेही स्त्राव रक्त किंवा श्लेष्मा पुसून टाकण्यासाठी कोरड्या कापसाचा वापर करा.  
प्रक्रिया
  1. 3%-5% ॲसिटिक ॲसिड द्रावणाने गर्भाशय ग्रीवा धुवा.
  2. गर्भाशयाच्या ग्रीवेची काळजीपूर्वक तपासणी करा, विशेषतः उघड्या डोळ्याने.

# पॅप स्मीअरसह स्क्रिनींग

पॅप स्मीअर:  
गर्भाशय ग्रीवेतून पेशी स्क्रॅप  
केल्या जातात आणि रोग किंवा इतर  
समस्या तपासण्यासाठी सूक्ष्मदर्शकाखाली  
तपासणी केली जाते



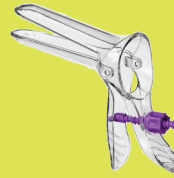
लिथोटोमी स्थितीत असलेल्या  
रुग्णासह स्पेक्युलमद्वारे  
गर्भाशय ग्रीवा पाहिली जाते

पॅप चाचणी प्रामुख्याने गर्भाशयाच्या मुखाच्या  
कर्करोगात बदलू शकणारे बदल तपासते.  
गर्भाशय ग्रीवा उघडण्यापासून स्क्रॅप केलेल्या  
पेशींची सूक्ष्मदर्शकाखाली तपासणी केली जाते.

## पॅप स्मीअर दरम्यान काय अपेक्षा करावी

1

स्पेक्युलम योनीच्या  
भिंती वेगळे करते



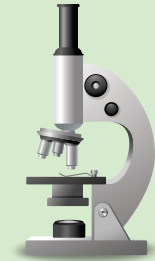2

योनीमध्ये घातलेला  
स्वॅब, गर्भाशय ग्रीवेतून  
पेशी गोळा करतो



3

पेशींचे नमुने  
पॅथॉलॉजी लॅबमध्ये  
पाठवले जातात



# श्रेणी

निवडा	क्लिनिकल निष्कर्ष
नकारात्मक	एसीटोव्हाइट जखमा किंवा फेंट एसीटोव्हाइट जखमा नाहीत; पॉलिप, गर्भाशय ग्रीवा, जळजळ, नाबोथियन अल्सर.
पॉझिटिव्ह	शार्प, विशिष्ट, चांगल्या प्रकारे परिभाषित, दाट (अपारदर्शक/निस्तेज किंवा ऑयस्टर पांढरा) एसीटोव्हाईट SCJ ला स्पर्श करणाऱ्या वाढीव मार्जिनसह किंवा त्याशिवाय; ल्युकोप्लाकिया आणि वार्ट्स.
कर्करोगासाठी संशयास्पद	अल्सरेटिव्ह, फुलकोबीसारखी वाढ किंवा अल्सर; स्पर्श केल्यावर ओझिंग आणि/किंवा रक्तस्त्राव.

# जखमांचे रिपोर्टिंग

---

## 1. VIA निगेटिव्ह

- कोणतीही लक्षणीय एसिटोव्हाइट जखम नाही.
- VIA मधील सर्वात आव्हानात्मक कॅटेगरी
- एसिटोव्हाईट:

## 2. नाबोथियन अल्सर आणि पॉलिप्स

- SCJ वर अंधुक रेषा
- SCJ पासून लांब
- स्ट्रीकसारखे
- स्तंभाकार एपिथेलियमवरील बिंदूप्रमाणे क्षेत्र
- स्तंभाकार एपिथेलियम डागांसह पसरवा

# HPV लस

सर्वात नवीन HPV लसी  
यापासून संरक्षण करतात:

**90%**  
HPV स्ट्रेन ज्यामुळे  
गर्भाशयाच्या ग्रीवेचा  
कर्करोग होतो

**90%**  
HPV स्ट्रेन  
ज्यामुळे गुदद्वार  
कर्करोग होतो

**90%**  
HPV स्ट्रेन ज्यामुळे  
गर्भाशयाच्या  
ग्रीवेचा कर्करोग होतो

**90%**  
बहुतेक स्ट्रेन ज्यामुळे  
मुखाचा आणि  
घशाचा कर्करोग होतो.

एचपीव्ही लस ही शॉट्सची एक मालिका  
आहे जी अनेकदा लैंगिक संपर्काद्वारे  
पसरणाऱ्या मानवी पॅपिलोमा व्हायरसपासून  
(HPV) आपले संरक्षण करते.

## HPV लस कोणी घ्यावी?



मुले  
वयोगटातील  
11 आणि 12.




पर्यंत प्रौढ आणि  
वय 26 सह



काही प्रकरणांमध्ये, प्रौढ  
वय 45 पर्यंत आणि समावेश.

# आपण कर्करोगाचा अंत करू शकतो

गर्भाशयाच्या मुखाचा कर्करोग हा लसीकरणाद्वारे नष्ट होण्याची क्षमता असलेल्या काही कर्करोगांपैकी एक आहे."



## माहिती मिळावा.

गर्भाशयाच्या मुखाचा कर्करोग आणि त्याला कारणीभूत असलेल्या मानवी पॅपिलोमा व्हायरस (HPV) बद्दल तथ्ये जाणून घ्या. तुमच्या आयुष्यातील सर्व स्त्रियांना शिक्षित करण्यात मदत करा.

## स्क्रीनिंग करा.

गर्भाशयाच्या मुखाच्या कर्करोगाची तपासणी सामान्यतः वयाच्या 30 व्या वर्षी सुरू होते आणि त्याची वेळोवेळी पुनरावृत्ती होते..

## लसीकरण करा.

HPV लस 2 डोसमध्ये दिली जाते जी मुलगी 9 ते 14 वर्षांच्या दरम्यान सुरू झाली पाहिजे.



# धन्यवाद

